

# Diagnostik und Therapie früher und fortgeschrittener Mammakarzinome



© AGO e. V.  
in der DGGG e.V.  
sowie  
in der DKG e.V.

Guidelines Breast  
Version 2025.1D

## Pathologie

# Pathologie

© AGO e. V.  
in der DGGG e.V.  
sowie  
in der DKG e.V.

Guidelines Breast  
Version 2025.1D

- **Versionen 2004–2024:**  
**Blohmer / Costa / Fehm / Friedrichs / Harbeck / Huober /  
Kreipe / Lück / Maass / Schneeweiss / Sinn / Thomssen / Schmidt**
- **Version 2025:**  
**Bauerfeind / Kreipe / Sinn**

# Präanalyse: Fixation

© AGO e. V.  
in der DGGG e.V.  
sowie  
in der DKG e.V.

Guidelines Breast  
Version 2025.1D

- **Minimierung der Zeit bis zur Fixation (kalte Ischämiezeit)**
- **Einhaltung einer minimalen Fixationszeit von 6 Stunden zur Gewährleistung einer optimalen Antigenerhaltung**
- **Optimale Fixationszeit bei Stanzbiopsien: 6-72 h**
- **Optimale Fixationszeit bei Resektaten: 12-72 h**
- **Verwendung neutral gepufferter Formalinlösung**

Oxford		
LoE	GR	AGO
5	D	++
5	D	++
5	D	++
5	D	++
5	D	++

# Indikationen der Mamma-Zytologie

© AGO e. V.  
in der DGGG e.V.  
sowie  
in der DKG e.V.

Guidelines Breast  
Version 2025.1D

- **Mamillensekret**
- **Tumor\***
- **Zyste**
- **Lymphknoten\***

Oxford		
LoE	GR	AGO
5	D	+
5	D	-
5	D	+/-
5	D	+/-

\* Ultraschall gesteuerte Stanzbiopsie empfohlen

# Aufarbeitung: Stanzbiopsien (Ultraschall gesteuert / stereotaktisch)

© AGO e. V.  
in der DGGG e.V.  
sowie  
in der DKG e.V.

Guidelines Breast  
Version 2025.1D

	Oxford		
	LoE	GR	AGO
<ul style="list-style-type: none"> <li>▪ <b>Aufarbeitung in Schnittstufen (14G: 1–3 Stufen / 11G, 8G: 6–8 Stufen)</b></li> </ul>	5	D	++
<ul style="list-style-type: none"> <li>▪ <b>Radiologisch-pathologische Korrelation (Mikrokalk / Dichte), Anwendung der B-Klassifikation</b></li> </ul>	1b	B	++
<ul style="list-style-type: none"> <li>▪ <b>Schnellschnittdiagnostik an Stanzbiopsien</b></li> </ul>	5	D	--
<ul style="list-style-type: none"> <li>▪ <b>Evaluation des ER/PR und HER2-Status</b></li> </ul>	3b	C	++
<ul style="list-style-type: none"> <li>▪ <b>Umlaufzeit &lt; 24 h (Dignität)</b></li> </ul>	5	D	+

# Aufarbeitung: Brusterhaltende Therapie

© AGO e. V.  
in der DGGG e.V.  
sowie  
in der DKG e.V.

Guidelines Breast  
Version 2025.1D

	Oxford		
	LoE	GR	AGO
<ul style="list-style-type: none"> <li>Die Lamellierung erfolgt senkrecht zur Längsachse (bzw. bei kugeligen Exzidaten senkrecht zur Mamillen-Peripherie-Achse)</li> </ul>	5	D	++
<ul style="list-style-type: none"> <li>Systematisches Sampling, mindestens ein Gewebeblock pro cm Resektat</li> </ul>	5	D	++
<ul style="list-style-type: none"> <li>Tuschemarkierung der Resektionsränder</li> </ul>	5	D	++
<ul style="list-style-type: none"> <li>Makroskopische Dokumentation der Gewebescheiben durch Präparateradiographie, Photodokumentation oder Diagramm</li> </ul>	5	D	+

# Aufarbeitung: Mastektomie

## Oxford

LoE	GR	AGO
-----	----	-----

- |                                                                                                                                                                                                                                              |   |   |    |
|----------------------------------------------------------------------------------------------------------------------------------------------------------------------------------------------------------------------------------------------|---|---|----|
| <ul style="list-style-type: none"> <li>■ <b>Sampling der Resektionsränder</b> <ul style="list-style-type: none"> <li>■ Hautränder tumornah</li> <li>■ dorsaler Rand</li> <li>■ weitere Ränder, wenn knapp (&lt; 1 cm)</li> </ul> </li> </ul> | 5 | D | ++ |
| <ul style="list-style-type: none"> <li>■ <b>Beachtung der Weichgewebsränder bei hautsparender Mastektomie</b></li> </ul>                                                                                                                     | 5 | D | ++ |
| <ul style="list-style-type: none"> <li>■ <b>Sampling von nicht involvierten Quadranten, Haut über Tumor, Mamille und retroareoläre Region</b></li> </ul>                                                                                     | 5 | D | ++ |
| <ul style="list-style-type: none"> <li>■ <b>Systematische Probenentnahme bei prophylaktischer Mastektomie (BRCA-1/2 pos. Patienten)</b></li> </ul>                                                                                           | 5 | D | ++ |

# Aufarbeitung: Sentinel-Lymphknoten

© AGO e. V.  
in der DGGG e.V.  
sowie  
in der DKG e.V.

Guidelines Breast  
Version 2025.1D

	Oxford		
	LoE	GR	AGO
<ul style="list-style-type: none"> <li>▪ <b>Vollständige Aufarbeitung am Paraffinschnitt mit Schnittstufen von <math>\leq 500 \mu\text{m}</math></b></li> </ul>	5	D	++
<ul style="list-style-type: none"> <li>▪ <b>Zytokeratin-Immunhistologie</b> <ul style="list-style-type: none"> <li>▪ zum Nachweis von Mikrometastasen, wenn suspekt</li> <li>▪ zum Nachweis von Mikrometastasen nach NACT</li> <li>▪ routinemäßig</li> </ul> </li> </ul>	2b	B	+
	2b	B	+
	5	D	+ / -
<ul style="list-style-type: none"> <li>▪ <b>Schnellschnittuntersuchung (anschließender Paraffinschnitt erschwert)</b> <ul style="list-style-type: none"> <li>▪ bei klinischer Konsequenz</li> <li>▪ bei nicht zu erwartender Konsequenz</li> </ul> </li> </ul>	5	D	+
	5	D	-
<ul style="list-style-type: none"> <li>▪ <b>Abtupfzytologie anstatt oder zusätzlich zur Schnellschnittuntersuchung</b></li> </ul>	3b	C	+/-
<ul style="list-style-type: none"> <li>▪ <b>RT-PCR zum Nachweis von Metastasen</b> <ul style="list-style-type: none"> <li>▪ OSNA</li> </ul> </li> </ul>	4	D	-
	3b	B	-

# Aufarbeitung: Intraoperative pathologische Sofortuntersuchung einschließlich Schnellschnitt

## Oxford

LoE GR AGO

- **Sentinelbiopsie beim invasiven Karzinom (anschließender Paraffinschnitt erschwert)**

- bei klinischer Konsequenz

5

D

+

- bei nicht zu erwartender Konsequenz

5

D

-

- **Beurteilung der Resektionsränder**

- wenn makroskopisch < 1 cm

5

D

+

- wenn makroskopisch > 1 cm

5

D

-

- **Läsion mit einer Größe von  $\geq 1$  cm, keine Corebiopsie erfolgt**

5

D

+

- **Nicht tastbare Läsion oder Läsion < 1 cm**

5

D

--

- **Asservierung von unfixiertem Nativgewebe**

5

D

+

# Befundung: Histologischer Tumortyp

Oxford		
LoE	GR	AGO
3b	C	++

- **Histologischer Tumortyp entsprechend WHO-Klassifikation (5. Aufl. 2019)**
  - **Partielle spezielle Differenzierung:**  
> 50 % NST-Komponente  
und < 50 % spezieller Tumortyp (Minorkomponente)
  - **Gemischte Differenzierung:**  
> 50 % spezieller Tumortyp  
und < 50 % NST-Komponente  
Beispiel: Muzinöses MaCa, Mischtyp
  - **Reine Typen:**  
> 90 % des Tumors vom speziellen Typ  
Beispiel: tubuläres oder kribriiformes Ca.

# Ductal TNBC: Comparable Survival Rates and Similar Response Rates to Chemotherapy for ER = 0% Compared to ER 1% - < 10%

Reference	Patients	Results
<p>Villegas, S. L. <i>Eur J Cancer</i> <b>148</b>, 159–170 (2021) DOI: 10.1016/j.ejca.2021.02.020</p>	<p>Neoadjuvant clinical trial cohorts (n = 2765) comparing neg. ER/PR (&lt; 1%) vs. ER/PR low pos. (ER and/or PR &lt; 9%) vs. strong-pos. (ER or PR ≥ 10%) HR expression.</p>	<p>Low HR-positive, HER2-negative tumours had a similar clinical behavior compared to TNBC, showing high pCR rates and poor survival and also a basal-like gene expression signature. Patients with low HR-positive tumours should be regarded as candidates for therapy strategies targeting TNBC.</p>
<p>Dieci, M. V. et al. <i>Npj Breast Cancer</i> <b>7</b>, 101 (2021) DOI: 10.1038/s41523-021-00308-7</p>	<p>406 patients with ER &lt; 10% HER2-negative BC. Pat. Were categorized in ER-negative (ER &lt; 1%; n = 364) and ER-low positive (1–9%, n = 42).</p>	<p>No difference was observed in overall survival (OS) according to ER expression levels (5-years OAS 82.3% vs. 76.7% for ER-negative and ER-low positive BC, respectively, p = 0.8). Our results suggest the use of a 10% cut-off, rather than &lt;1%, to define triple-negative BC (TNBC).</p>
<p>Reddy, S. M. <i>et al.</i> <i>British Journal of Cancer</i> <b>118</b>, 17–23 (2018) DOI: 10.1038/bjc.2017.379</p>	<p>Stage I-III TNBC pat. (n = 873) who were disease free at 5 years from diagnosis. Recurrence-free interval (RFI), r.f. survival (RFS), and distant r.f. survival (DRFS) rates were calculated.</p>	<p>After a disease-free interval of 5 years, patients with low hormone receptor-pos. cancers had a higher risk of late events as measured by RFS, and similar risk by RFI or DRFS, compared to TNBC survivors.</p>

# Rare Histological TNBC Subtypes show Divergent Tumor Differentiation Patterns and Clinical Behavior

© AGO e. V.  
in der DGGG e.V.  
sowie  
in der DKG e.V.

Guidelines Breast  
Version 2025.1D

## Apocrine TNBC

- Luminal phenotype (no basal markers)
- High expression of the androgen receptor
- Low tumor proliferation
- Poor response to chemotherapy
- Better prognosis than ductal TNBC

## Metaplastic TNBC

- See chapter 15 Special Situations

## Rare and salivary-type TNBC

- Tumors with divergent clinical behavior and specific genetic alterations
- Mostly low tumor proliferation
- Poor response to conventional chemotherapy
- Experimental treatment according to the molecular pathology (e.g. NTREK for secretory ca.)

# Apocrine TNBC: More Favorable Survival and Poor Response to Adjuvant Chemotherapy

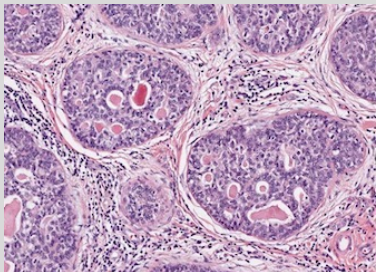
Reference	Patients	Results
<p>Saridakis, A. <i>et al.</i> <i>Ann Surg Oncol</i> <b>28</b>, 5610–5616 (2021). DOI: 10.1245/s10434-021-10518-9</p>	<p>Women with invasive apocrine cancer were retrospectively identified from the Surveillance, Epidemiology, and End Results (SEER) database. n = 533 triple-negative apocrine cancers were identified.</p>	<p>Half of apocrine tumors are triple negative, but these have more favorable features and much better survival than non-apocrine triple-negative cancers. Compared with non-apocrine triple-negative, apocrine triple-negative patients were much older, with smaller, lower-grade tumors and much better survival (86% vs. 74%).</p>
<p>Montagna, E. <i>et al.</i> <i>Breast</i> <b>53</b>, 138–142 (2020). DOI: 10.1038/s41523-021-00308-7</p>	<p>406 patients with ER &lt; 10% HER2-negative BC. Pat. Were categorized in ER-negative (ER &lt; 1%; n = 364) and ER-low positive (1–9%, n = 42).</p>	<p>The outcome of selected apocrine triple negative breast cancer patients who did not received adjuvant chemotherapy is excellent and supports a treatment de-escalation.</p>
<p>Mills, A. M., <i>et al.</i> <i>Am J Surg Pathol</i> <b>40</b>, 1109–1116 (2016). DOI: 10.1097/pas.0000000000000671</p>	<p>All pure apocrine carcinomas diagnosed during a 10-year period were reviewed, and clinicopathologic characteristics were compared with a control group of 26 non-apocrine TNBC cases. Twenty apocrine carcinomas were identified (~ 0.8% of all breast cancers).</p>	<p>Apocrine TNBC had a favorable clinical prognosis, with 80% of patients showing no evidence of disease-related morbidity or mortality (mean follow-up: 45.2 mo). Pure apocrine carcinomas represent a clinicopathologically distinct subgroup of triple-negative breast cancer characterized by AR positivity.</p>

# Rare and Salivary-type TNBC: Tumors with Divergent Clinical Behavior and Specific Genetic Alterations

© AGO e. V.  
in der DGGG e.V.  
sowie  
in der DKG e.V.

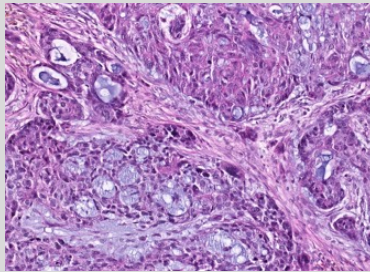
Guidelines Breast  
Version 2025.1D

Adenoid-cystic carcinoma



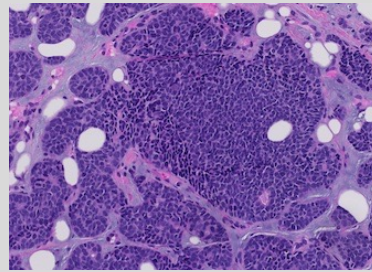
***MYB-NFIB***  
***MYBL1 rearrangements***  
***MYB gene amplification***

Secretory carcinoma



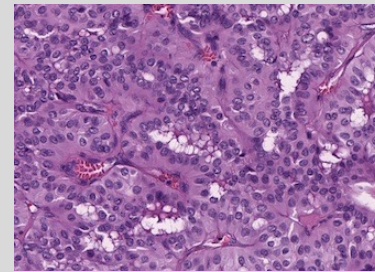
***ETV6-NTRK3***  
***gene fusions***

Polymorphous carcinoma



***PRKD1 E710D***  
***PRKD1/PRKOZ/PRKD3***  
***rearrangements***

Tall cell carcinoma with reversed polarity



***IDH2 hotspot mutations***

# Befundung: Differenzierungsgrad

© AGO e. V.  
in der DGGG e.V.  
sowie  
in der DKG e.V.

Guidelines Breast  
Version 2025.1D

	Oxford		
	LoE	GR	AGO
<ul style="list-style-type: none"> <li>▪ Anwendung des Nottingham-Grading (Elston &amp; Ellis 1991) für alle Typen des invasiven Mammakarzinoms (auch nach neoadj. Therapie)</li> </ul>	5	D	++
<ul style="list-style-type: none"> <li>▪ Bei sehr wenig Tumorgewebe rein nukleäres Grading oder Heranziehung zusätzlicher Kriterien wie Ki-67 Proliferationsfraktion</li> </ul>	5	D	++
<ul style="list-style-type: none"> <li>▪ Grading des DCIS z. B. gemäß WHO-Klassifikation des Mammakarzinoms (5. Aufl., 2019)</li> </ul>	5	D	++
<ul style="list-style-type: none"> <li>▪ Wiedergabe des Tumorgrading zumindest auch numerisch (z. B. G3)</li> </ul>	5	D	++

# Befundung: Tumorgröße und gesamte Tumorausdehnung

© AGO e. V.  
in der DGGG e.V.  
sowie  
in der DKG e.V.

Guidelines Breast  
Version 2025.1D

- **Invasive Tumorgröße, unter Berücksichtigung des makroskopischen und histologischen Befundes und klinisch-bildgebender Befunde**
- **Bei Satellitenherden und Multifokalität zusätzlich Gesamtausdehnung des invasiven Karzinoms**
- **Angabe der Ausdehnung der DCIS- oder LCIS-Komponente, wenn extensiv (mehr als das Doppelte der Ausdehnung des invasiven Karzinoms)**

	Oxford		
	LoE	GR	AGO
	5	D	++
	5	D	++
	5	D	++

# Befundung: pTNM

Oxford		
LoE	GR	AGO
5	D	++

- **Anwendung der aktuellen UICC-Klassifikation (8. Auflage)**

**pT1–3:** Größter invasiver Tumorherd, nicht Gesamtausdehnung, Multifokalität od. Multizentrität

**pT4:** Alleinige Infiltration der Dermis nicht ausreichend. Kriterien für pT4a/b/c/d müssen erfüllt sein

**pT4d:** Eine negative Hautbiopsie schließt pT4d (inflammatorisches Karzinom) nicht aus

**pM:** pM1 bei jeglichem nicht regionärem Tumornachweis, ausgenommen kontralateralem Zweitkarzinom. Eine Angabe von MX od. pMX wird nicht empfohlen.

# Befundung: Beurteilung der Resektionsränder, R-Klassifikation

© AGO e. V.  
in der DGGG e.V.  
sowie  
in der DKG e.V.

Guidelines Breast  
Version 2025.1D

Oxford

LoE GR AGO

- Randsituation, makroskopisch Abstand zu allen Rändern und histologisch die nächsten < 1 cm untersuchen

5 D ++

- Angabe des minimalen histologischen Sicherheitsabstandes und dessen Topographie

5 D ++

- R-Klassifikation

5 D ++

**R0:** Kein Residualtumor

**R1:** Histologisch invasives oder nicht invasives Karzinom im Resektionsrand

**RX:** Beurteilung des Resektionsrandes nicht möglich (z. B. Tumor in mehreren Teilpräparaten)

# Befundung: Lymphgefäßinvasion

© AGO e. V.  
in der DGGG e.V.  
sowie  
in der DKG e.V.

Guidelines Breast  
Version 2025.1D

- **L1: Nachweis einer Lymphgefäßinvasion**  
**L0: Keine eindeutige Lymphgefäßinvasion**
- **IHC zum Nachweis einer Lymphgefäßinvasion**
- **Unterscheide: peritumorale und ausgedehnte Lymphgefäßinvasion**
- **Angabe der Blutgefäßinvasion (V0/V1) fakultativ, da prognostische Relevanz unklar**

Oxford		
LoE	GR	AGO
5	D	++
3b	C	-
3b	C	++
5	D	+

# Befundung: Evaluation tumor-infiltrierender Lymphozyten (TIL)

© AGO e. V.  
in der DGGG e.V.  
sowie  
in der DKG e.V.

Guidelines Breast  
Version 2025.1D

Oxford		
LoE	GR	AGO
5	D	+/-

- **Identifikation von Tumoren mit prädominantem lymphozytärem Infiltrat (> 50 %) im Tumorstroma (n. Salgado et al.\*)**

**Nur das intratumorale Infiltrat im Stroma und nicht an der Invasionsfront berücksichtigen**

**Zentrale Fibrose- und Nekrosezonen nicht bewerten**

**Durchschnittswert des lymphozytären Infiltrates in Prozent angeben**

- \* Salgado, R., Denkert, C., Demaria, S., Sirtaine, N., Klauschen, F., Pruneri, G., et al. (2014). The evaluation of tumor-infiltrating lymphocytes (TILs) in breast cancer: recommendations by an International TILs Working Group 2014. *Annals of Oncology*

# Befundung: nach neoadjuvanter Chemotherapie

Oxford

LoE GR AGO

	LoE	GR	AGO
▪ Identifikation des Tumorbetts, sonst ypTX	4	D	++
▪ Angabe der Tumorgöße als max. Tumorbettgröße mit vitalem, invasiven Ca.	4	D	++
▪ pCR definiert als Fehlen invasiven Karzinoms sowie Abwesenheit von Gefäßinvasion und Lymphknotenmetastasen. Vorhandensein von pTis ist anzugeben.	2b	D	+
▪ IHC zum Nachweis minimalen Residualtumors (LK)	2b	B	+/-
▪ Angabe von ypTN-Status nach neoadj. Therapie	5	D	++
▪ Erneute Bestimmung der Hormonrezeptoren und des HER2-Status am Residualtumor	5	D	+/-
▪ Intraoperativer Schnellschnitt (verminderte Sensitivität)	5	D	-
▪ Tumorregression-Scores: RCB-Score oder Sataloff-Score	4	D	+/-

© AGO e. V.  
in der DGGG e.V.  
sowie  
in der DKG e.V.

Guidelines Breast  
Version 2025.1D

www.ago-online.de

FORSCHEN  
LEHREN  
HEILEN

# Prädiktive Pathologie der endokrinen Responsivität

© AGO e. V.  
in der DGGG e.V.  
sowie  
in der DKG e.V.

Guidelines Breast  
Version 2025.1D

	Oxford		
	LoE	GR	AGO
<ul style="list-style-type: none"> <li>Immunohistochemische Detektion des Östrogen- und Progesteronrezeptors am Paraffinschnitt mit Angabe des Prozentsatzes positiver Tumorzellkerne (ER positiv bei <math>\geq 1\%</math>; niedrig positiv bei <math>\geq 1\%</math> bis <math>10\%</math>, PR positiv bei <math>\geq 10\%</math>)</li> </ul>	1a	A	++
<ul style="list-style-type: none"> <li>Nachweis endokriner Responsivität durch Ki67 Abfall auf <math>\leq 10\%</math> nach 3-4 wöchiger präoperativer endokriner Therapie bei Erstdiagnose</li> </ul>	1b	A	+
<ul style="list-style-type: none"> <li>Nachweis sekundärer (unter endokriner Therapie erworbener) endokriner Resistenz durch Untersuchung der aktivierenden <i>ESR1</i> Mutation in der Liquid Biopsy oder den Metastasen</li> </ul>	1b	A	+

# HER2-Bestimmung mittels IHC

## Oxford

	LoE	GR	AGO
<ul style="list-style-type: none"> <li>3+ Färbemuster: HER2+ wenn starke komplette zirkuläre Membranfärbung von &gt; 10 % invasiver Zellen</li> </ul>	1a	A	++
<ul style="list-style-type: none"> <li>2+ Färbemuster: Wenn &gt; 10 % zirkuläre, schwache/mäßige Membranfärbung oder ≤ 10 % stark, U-förmig bei mikropapillären Ca.: ISH erforderlich (CISH, SISH, FISH)</li> </ul>	1a	A	++
<ul style="list-style-type: none"> <li>1+ Färbemuster: bei &gt; 10 % unvollständiger Membranfärbung, die schwach oder kaum wahrnehmbar ist</li> </ul>	1a	A	+
<ul style="list-style-type: none"> <li>0 Färbemuster: Nachbestimmung bei Möglichkeit der Applikation von Trastuzumab-Deruxtecan*</li> </ul>	5	D	+
<ul style="list-style-type: none"> <li>HER2-low: 1+ oder 2+ /ISH negativ</li> </ul>	1b	A	++

\* Wegen Heterogenität und Therapierelevanz

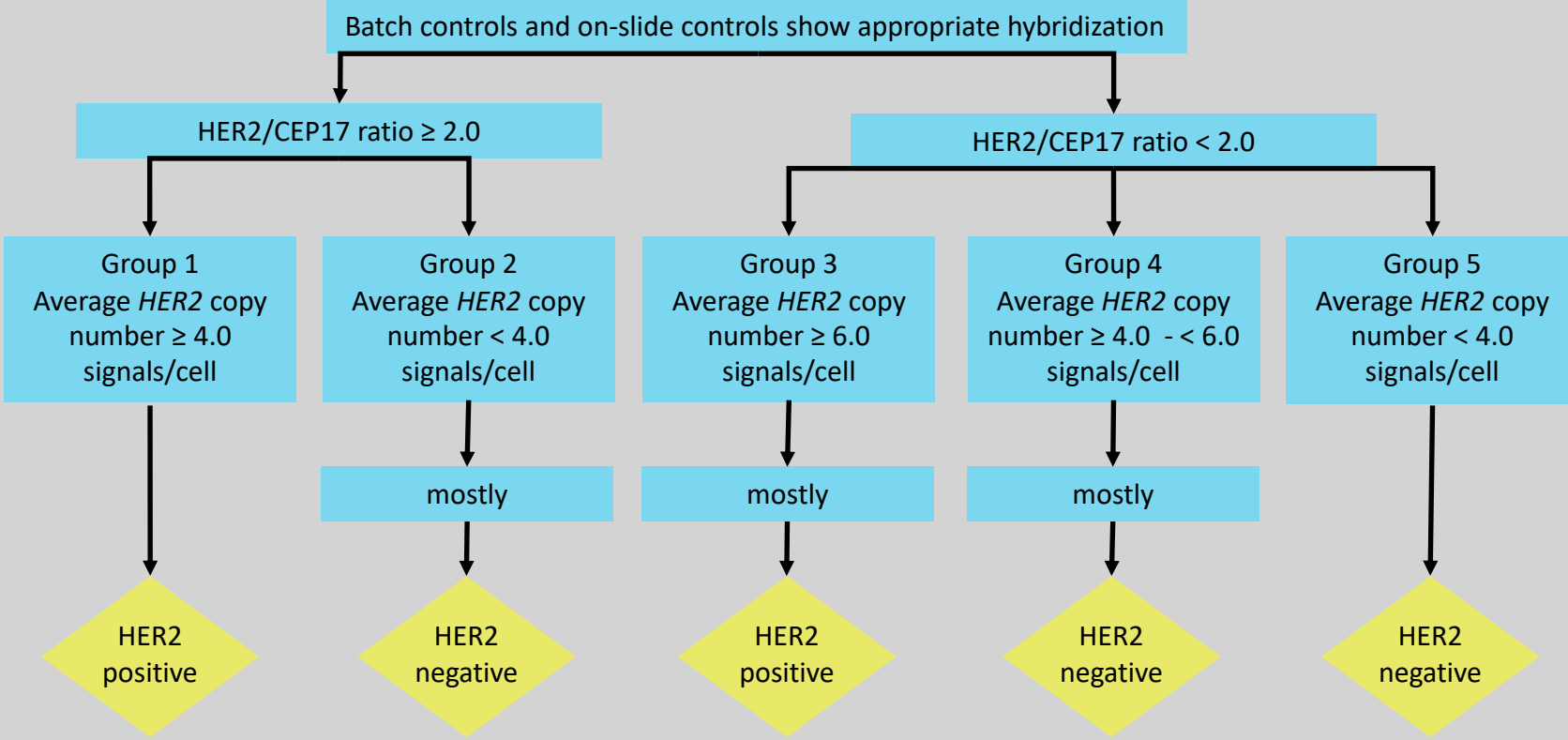
# HER2-Bestimmung: ISH bei IHC 2+

Oxford		
LoE	GR	AGO
3a	C	++
3a	D	++

- **Einfärben In-Situ-Hybridisierung (ISH):**
  - HER2 + wenn  $\geq 6$  Signale in mindestens 20 kohäsiven Zellen
  - negativ bei  $< 4$  Signalen/Kern
  - 2-Farben ISH empfohlen bei  $\geq 4$  und  $< 6$  Signalen / Kern
  
- **Zweifarben In-Situ-Hybridisierung (ISH):**
  - Gruppe 1: Ratio  $\geq 2.0$  und HER2-Signals/Kern  $\geq 4.0$  -> HER2+
  - Gruppe 2: Ratio  $\geq 2.0$  und HER2-Signals/Kern  $< 4.0$   
-> HER2- (kein Nutzen einer anti-HER2 Therapie)
  - Gruppe 3: Ratio  $< 2.0$  und HER2-Signals/Kern  $\geq 6.0$   
-> HER2+ (Nutzen einer anti-HER2 Therapie jedoch unklar)
  - Gruppe 4: Ratio  $< 2.0$  und HER2-Signals/Kern  $\geq 4.0$  und  $< 6$   
-> HER2- (kein Nutzen einer anti-HER2 Therapie)
  - Gruppe 5: Ratio  $< 2.0$  und HER2-Signals/Kern  $< 4.0$  -> HER2-

# HER2 testing by validated dual-probe ISH assay when IHC = 2+

© AGO e. V.  
 in der DGGG e.V.  
 sowie  
 in der DKG e.V.  
 Guidelines Breast  
 Version 2025.1D



# HER2 Testing on Core Biopsies

© AGO e. V.  
in der DGGG e.V.  
sowie  
in der DKG e.V.

Guidelines Breast  
Version 2025.1D

**False positive immunohistochemical labeling may occur in core biopsies. Therefore, methods of individual laboratories should be validated by comparison of core biopsies and resection specimens. Background staining should be evaluated by comparison with normal duct epithelium.**

**Alternatively, all G1 and G2 cases with HER2 3+ in core biopsies may be analyzed by ISH or may be re-evaluated in the resection specimen.**

**False positivity is likely when HER+ was reported in G1 tumors of the following types: Infiltrating ductal or lobular carcinoma, ER and PR positive, Tubular (at least 90% pure), Mucinous (at least 90% pure) Cribriform (at least 90% pure), Adenoid cystic carcinoma (90% pure).**

**In case of discrepancy between core biopsy and specimen, the HER2 overexpressing sample should be re-evaluated by a different method. If still discrepancy – anti-HER2-treatment if amplified in one of both samples. Expected rate of HER2-overexpression: 15% HER2 positive.**

# Zusätzliche Untersuchungen: Molekulare Bestimmung von HER2

© AGO e. V.  
in der DGGG e.V.  
sowie  
in der DKG e.V.

Guidelines Breast  
Version 2025.1D

- **Therapieentscheidungen sollten nur auf IHC und ISH basieren**
- **Bestimmung des HER2-Status durch validierte Genexpressions-Testkits**
- **Bestimmung der HER2-Amplifikation durch NGS**
- **Verwendung der molekularen HER2-Bestimmung zur Subtypisierung**

Oxford		
LoE	GR	AGO
1a	A	++
3b	B	-
5	D	-
3b	B	+/-

# Zusatzuntersuchungen: Ki-67 Bestimmung

## Oxford

- **Auszählung von Zellkernen an der Invasionsfront des Tumors**
- **Semiquantitative Schätzung oder Auszählen an Stanzbiopsaten**
- **Berücksichtigung auch schwach positiver Zellkerne**
- **Angabe des Ki-67 positiver Tumorzellen in Prozent**
- **Etablierung laborinterner Standards und Schwellenwerte**
- **Bildanalyse zur Objektivierung der Ki-67 Auszählung**
- **Neu-Bestimmung Ki-67 nach Kurzzeit präoperativer (2-4 Wochen) endokriner Induktion (ypTNM trotz Kurzzeit)\***

LoE	GR	AGO
5	D	++
2	A	++
5	D	++
5	D	++
5	D	++
5	D	+
1b	B	+

\* Siehe Kapitel neoadjuvante Therapie

# Prädiktive PD-L1 Bestimmung beim metastasierten, triple-negativen Mammakarzinom

Oxford

## Immunhistochemischer Nachweis

LoE	GR	AGO
-----	----	-----

### Primärtumor- oder Metastasengewebe verwendbar

2	A	++
---	---	----

### Primärantikörper äquivalent zu den Zulassungsstudien

3	B	+
---	---	---

### CPS (combined positive score) zur Indizierung von Pembrolizumab

2	A	++
---	---	----

= Quotient:  $\frac{\text{positive Tumorzellen} + \text{Makrophagen} + \text{Lymphozyten}}{\text{Zahl der Tumorzellen} \times 100}$

Zahl der Tumorzellen x 100

### Schwellenwert CPS $\geq 10$

1b	A	
----	---	--

### Immun-Score (IC) zur Indizierung von Atezolizumab:

2	A	++
---	---	----

Zytoplasmatische Positivität des leukozytären Begleitinfiltrates (Lymphozyten, Makrophagen, Plasmazellen, Granulozyten außerhalb von Abszessen) bezogen auf die Tumorfläche

### Schwellenwert IC > 1 %

1b	A	
----	---	--

# Mutationsdiagnostik\* bei mBC:

## „Precision medicine“ für zielgerichtete Therapien

Alteriertes Gen	Therapierelevanz	Genregion	Ausgangsmaterial	Oxford		AGO
				LOE	GR	
BRCA1, BRCA2	Olaparib, Talazoparib Olaparib	Alle Exons	Keimbahn: Blutzellen	1b	A	++
			Somatisch: Gewebe	2b	B	+
PALB2	Olaparib		Keimbahn: Blutzellen	2b	B	+
PIK3CA	Alpelisib / Inavolisib	Exon 7, 9 und 20	Primärtumor, Metastasen, Plasma	1b	A	++
AKT1, PTEN, PIK3CA	Capivasertib		Primärtumor, Metastasen, Plasma	1b	A	+
HER2-Mutation (unabh. vom HER2-Status)	Neratinib, Lapatinib	Kinase- und extrazelluläre Domänen; S310, L755, V777, Y772_A775dup	Primärtumor, Metastasen, Plasma; insbes. lobuläres CA	4	C	+/-
ESR1	Resistenz gegenüber AI Ansprechen Elacestrant	Exon 4, 7 und 8	Metastasen, Plasma	2b	B	+
			Metastasen, Plasma	1b	B	++
NTRK Genfusion	Larotrectinib, Entrectinib	Fusions- und Spleißvarianten	Tumor, bei sekretor. MammaCa	2a	B	+
MSI	Pembrolizumab	Mikrosatelliten- Instabilität	Gewebe	2a	B	+

\* idealerweise Paneldiagnostik

© AGO e. V.  
in der DGGG e.V.  
sowie  
in der DKG e.V.

Guidelines Breast  
Version 2025.1D

www.ago-online.de

FORSCHEN  
LEHREN  
HEILEN